

# Manajemen Anestesi pada Gravida dengan Plasenta Previa Totalis Suspek Plasenta Akreta yang Dilakukan Seksio Sesarea dengan Teknik Anestesi Spinal di Era Pandemi

Syaiful Yudhi Nurachman, Ruddi Hartono, Isngadi

Departemen Anestesiologi dan Terapi Intensif Fakultas Kedokteran Universitas Brawijaya–RSUD Dr. Saiful Anwar Malang

## Abstrak

Plasenta previa dan riwayat seksio sesarea merupakan faktor penting terjadinya plasenta akreta, plasenta akreta kasusnya meningkat seiring peningkatan jumlah per-salinan dengan seksio sesarea. Pada kasus ini, wanita berusia 37 tahun, G4P3Ab0 usia kehamilan 37–38 minggu dipersiapkan seksio sesarea elektif dan histerektomi akibat plasenta previa totalis suspek plasenta akreta berdasarkan hasil ultrasonografi dengan skor indeks plasenta akreta 6,5 (probabilitas 83%). Untuk mengurangi timbulnya *aerosol* dalam pencegahan penyebaran COVID-19, pasien dilakukan tindakan anestesi spinal dengan regimen levobupivacaine dengan adjuvant morfin 0,2 mg, fentanyl 25 mcg, clonidin 30 mcg dengan lama operasi 5 jam 30 menit dan dilakukan intervensi hemodilusi hipervolemik untuk mengurangi transfusi darah. Perdarahan intraoperatif 4900 cc dan diberikan transfusi 2 unit PRC dan 2 unit WB. Pasca operasi dirawat di ICU dan tidak ada komplikasi. Hari pertama pasca operasi pasien pindah ke ruang intensif. Teknik spinal pada seksio sesarea dengan plasenta akreta dapat menjadi alternatif manajemen anestesi di era pandemi karena mencegah timbulnya aerosol, dan regimen levobupivacaine dapat memperpanjang durasi anestesi serta hemodilusi hipervolemik dapat mengurangi kebutuhan transfusi darah.

**Kata kunci:** Anestesi spinal, hemodilusi hipervolemik, levobupivacaine placenta akreta

## Anesthesia Management of Placenta Previa Totalis Suspected Placenta Accreta Performed by Cesarean Section with Spinal Anesthesia Technique in the Pandemic Era

## Abstract

Placenta previa and a history of cesarean section are important factors in the occurrence of placenta accreta, the incidence of placenta accreta increases with the increase in the number of delivery by cesarean section. A 37-year-old woman, G4P3Ab0 37-38 weeks gestation, was prepared for elective cesarean section and hysterectomy due to placenta previa totalis suspected of having placenta accreta based on ultrasound results with placenta accreta index score of 6.5 (83% probability). To reduced the incidence of aerosols in preventing the spread of COVID19, the patient underwent spinal anesthesia with regimen of Levobupivacaine with adjuvant morphine 0.2 mg, fentanyl 25 mcg, clonidine 30 mcg, the surgery lasts for 5 hours 30 minutes and a hypervolemic hemodilution intervention was performed to reduce the need of blood transfusions. Intraoperative bleeding approximately 4900 cc and was given 2 units of PRC and 2 units of whole blood. After surgery the patient was admitted to the intensive care unit and there were no complications. The the day after surgery, the patient was transferred to the intensive unit in delivery room. Spinal technique for cesarean section with placenta accreta can be an alternative anesthetic management in the pandemic era because it prevents aerosol generation, and the levobupivacaine regimen can prolong the duration of anesthesia and hypervolemic hemodilution can reduce the need for blood transfusions.

**Key words:** Spinal anesthesia, hypervolemic hemodilution, levobupivacaine, placenta accreta,

## I. Pendahuluan

Seksio sesarea adalah salah satu bentuk pengeluaran fetus melalui sebuah irisan pembedahan yang menembus abdomen seorang ibu dan uterus untuk mengeluarkan satu bayi atau lebih.<sup>1</sup> *World Health Organization* (WHO) menetapkan standar rata-rata persalinan seksio sesarea di sebuah negara adalah sekitar 5–15% per 1000 kelahiran hidup di dunia.<sup>2</sup> Angka kejadian seksio sesarea di Indonesia menurut data survey nasional pada tahun 2013 adalah  $\pm$  1.200.000 dari  $\pm$  5.690.000 persalinan atau sekitar 24.8% dari seluruh persalinan.<sup>3</sup> Peningkatan persalinan dengan operasi seksio sesarea di seluruh negara terjadi semenjak tahun 2007–2008 yaitu 110.000 kelahiran di seluruh Asia menurut WHO.<sup>2</sup> Plasenta previa dan riwayat seksio sesarea merupakan faktor penting terjadinya plasenta akreta, dimana prevalensinya meningkat hingga sepuluh kali lipat di Amerika Serikat terhitung 50 tahun belakangan, terutama karena peningkatan persentase pasien hamil yang menjalani seksio sesarea dan bekas seksio sesarea.<sup>4</sup> Kebanyakan plasenta akreta terlihat sebagai plasenta previa di trimester ketiga dengan insiden 9,3% dibandingkan dengan plasenta insersi normal. Faktor resiko kejadian plasenta previa antara lain usia  $\geq$  35 tahun dan bekas seksio sesarea. Insiden plasenta previa sebesar 2% pada wanita usia  $<$ 35 tahun dan tidak ada riwayat seksio sesarea sebelumnya dan insiden meningkat hingga 38% pada wanita usia  $\geq$  35 tahun dan  $\geq$  2x bekas seksio sesarea.<sup>5</sup> Hal ini menjadi tantangan tersendiri dari dokter anestesi untuk memilih manajemen yang tepat pada pasien gravida dengan plasenta akreta, apalagi dihadapkan dengan kondisi saat ini dimana pasien ibu hamil termasuk populasi yang berisiko tinggi terinfeksi COVID-19. Menurut data Perkumpulan Obstetri dan Ginekologi Indonesia (POGI) Jakarta, 13,7% ibu hamil lebih rentan terinfeksi COVID-19 daripada yang tidak hamil dan dikhawatirkan akan mengakibatkan keadaan yang kurang menguntungkan bagi ibu dan bayi, seperti terjadinya kelahiran dengan seksio sesarea.<sup>6</sup> Terjadinya perubahan fisiologis pada masa kehamilan mengakibatkan kekebalan parsial menurun sehingga dapat berdampak serius pada ibu hamil, hal inilah penyebab

ibu hamil di-jadikan kelompok rentan resiko terinfeksi COVID-19.<sup>7</sup> Konsensus yang baru saja dikeluarkan menyatakan bahwa tidak ada bukti yang kuat mengenai waktu persalinan, keamanan persalinan pervaginam, atau apakah persalinan dengan seksio sesarea dapat menghindari transmisi vertikal pada saat persalinan.<sup>8</sup> Meskipun begitu, pada sebagian besar kasus COVID-19 di luar negeri yang dinyatakan oleh beberapa peneliti, prosedur seksio sesarea adalah yang paling sering dilakukan untuk menangani kasus COVID-19, dengan pertimbangan perburukan kondisi maternal, sulitnya melakukan ventilasi mekanis pada uterus gravid dan *fetal compromise*.<sup>9</sup> Untuk teknik anestesi yang menjadi pilihan utama untuk operasi obstetri dengan COVID-19, adalah dengan tehnik anestesi regional (epidural dan atau spinal), karena dengan tehnik tersebut menghindari timbulnya aerosol. Tehnik anestesi umum hanya digunakan apabila gagal dengan tehnik anestesi regional, ada kontraindikasi dengan tehnik anestesi regional atau maternal mengalami desaturasi (saturasi  $<$ 93%). Apabila menggunakan tehnik anestesi umum maka dalam pelaksanaannya harus dengan prinsip pencegahan terjadinya penyebaran infeksi.<sup>10</sup> Kami melaporkan satu kasus yang menggunakan manajemen anestesi dengan tehnik anestesi spinal pada pasien gravida dengan plasenta previa totalis suspek plasenta akreta yang dilakukan seksio sesarea.

## II. Kasus

### Anamnesa

Ny. L, Wanita, 37 tahun dengan berat badan 55 kg, tinggi badan 149 cm, G4P3003Ab000 usia kehamilan 37–38 minggu. Dimana pasien ini dirujuk untuk kontrol ke poli RSSA pada tanggal 22 September 2021 dan dari hasil USG di dapatkan plasenta previa totalis suspek plasenta akreta. Pasien mempunyai riwayat kehamilan sebelumnya: 1) Aterm/2500gr/Spontan/Bidan/L/14thn/Hidup; 2) Aterm/2500gr/SC/L/13th/Hidup; 3) Aterm/ 3000gr/SC/4thn/P/Hidup; 4) Hamil ini. Riwayat operasi pengangkatan kista pada tahun 2008. Saat di poli, tidak ada kontraksi dan perdarahan. Riwayat perdarahan selama kehamilan tidak ada. Pasien direncanakan tindakan seksio sesarea pada tanggal 28 September 2021.

### Pemeriksaan Fisik

Tanggal 27 September 2021 didapatkan data objektif sebagai berikut: *airway* dan *breathing* (B1): Nafas spontan, *airway* paten, BM 3 jari, mallampati 1, gigi palsu (-), jarak TM 6 cm, RR 20 x/menit, SpO<sub>2</sub> 98% RA, *vesicular* +/+, ronki -/-, *wheezing* -/-, gerak leher flexi (+), ekstensi (+). *Circulation – Blood* (B2): akral hangat/kering/merah +, CRT < 2 detik, TD 110/60 mmHg, Nadi 101 x/menit, regular (+), kuat angkat, Cor S1 dan S2 tunggal regular murmur -, gallop -, Tax: 36,5 C. *Disability - Brain* (B3): GCS E4V5M6. *Genitorinary - Bladder* (B4): BAK (+) spontan. *Gastrointestinal - Bowel* (B5): TFU sesuai UK, DJJ 150 x/menit. *Extrimity - Bone* (B6): Edema (-), sianosis (-).

### Pemeriksaan Penunjang

Data hematologi rutin (tabel 1). Pemeriksaan USG kandungan tampak janin intrauterine tunggal hidup, letak bujur kepala dibawah, plasenta implantasi di anterior meluas menutupi orifisium uterus interna, plasenta maturasi *grade* III, Lacuna *grade* II dan *bridging Vein* (+). Dari hasil Skor Indeks Plasenta Akreta 6,5 dengan probabilitas 83%. Pemeriksaan thorax menunjukkan jantung dan paru dalam batas normal.

**Tabel 1. Hasil Pemeriksaan Laboratorium Preoperasi**

22 September 2021	24 September 2021
Rapid test antigen S A R S - C O V 2 negatif	SE : 139/4.16/0,94
	DL: 11,1/7.680/33,4%/280.000
	Alb : 3,58
	GDA : 85
	PT : 9,8/11,8/0,94
	Aptt : 24,3/25,9
	Ur/cr : 12,1//0,66
	OT/PT : 11/18

Assesment : Status fisik pasien ASA 2, Gravida UK 37–38 mgg T/H, plasenta previa totalis suspek plasenta akreta dengan PAI 83%.

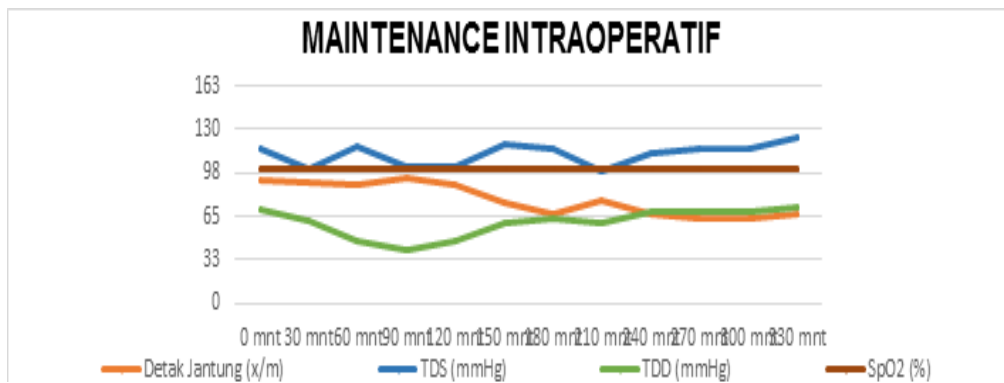
### Manajemen Anestesi

### Pre operasi

Berdasarkan skoring indeks plasenta akreta, pasien dikategorikan probabilitas tinggi dengan nilai 83% dan akan dilakukan seksio sesaria dan histerektomi. Manajemen anestesi yang digunakan adalah dengan teknik anestesi spinal. Pasien dan keluarga di edukasi untuk menjalani operasi dengan regional anestesia serta di sampaikan bahwa operasi yang dilakukan beresiko tinggi terjadi perdarahan yang cukup banyak sehingga di perlukan persediaan darah sebelum operasi, pemasangan arteri *line* sebelum induksi dan post operasi ke ICU. Pasien akan disiapkan dengan terpasang 2 jalur akses intravena dengan *intravenous catheter* nomor 18. Pasien dipuasakan 6 jam preoperasi dan diberikan premedikasi metoclopramid 10 mg dan ranitidin 50 mg secara intravena. Produk darah disiapkan 4 unit PRC, 2 WB, 600 cc FFP dan 600 cc TC dan bawa 2 WB saat pasien di kirim ke kamar operasi.

### Durante operasi

Induksi dimulai jam 08.30 WIB dan sebelum induksi di lakukan pemasangan arteri line di arteri radialis sinistra bersamaan dengan tindakan tersebut dilakukan teknik hemodilusi dengan memberikan cairan kristaloid 1500 cc dan koloid 500 cc, serta dipastikan produk darah siap di kamar operasi (2 WB) dan produk darah lainnya sudah siap di PMI. Pasien di lakukan spinal anesthesia dengan posisi duduk dengan regimen levobupivacaine 20 mg, morfin 0,2 mg, fentanil 25 mcg, klonidin 30 mcg. Waktu incisi jam 08.40 dan operasi selesai jam 14.00 operasi berlangsung selama 5 jam 30 menit. Apgar score bayi 7–9, perempuan, berat lahir 2,870 gram, panjang badan 49 cm. Setelah bayi dilahirkan dilakukan supravaginal histerektomi. Saat terjadi perdarahan dikontrol dengan memberikan cairan kristaloid dan koloid, darah mulai diberikan saat perdarahan mulai terkontrol, transfusi 1 kantong WB diberikan mulai pukul 10.30 WIB dimana perdarahan sudah hampir 3000 cc dan konjugtiva pasien mulai anemis, setelah perdarahan terkontrol dilanjutkan pemberian 1 kantong WB dan 2 kantong PRC. *Balance* cairan perioperatif, perdarahan sekitar 4900 cc, urin *output* 2700 cc, M+O 1755 cc. Cairan yang masuk kristaloid 7500 cc, koloid 2000 cc, dan darah 1225 cc.



Gambar 1. Hemodinamik Intraoperatif

Status hemodinamik intraoperatif cenderung stabil.

Hasil laboratorium (saat *durante*):

- Pasca hemodilusi sebelum dilakukan insisi
- DL: 7,4/5.390/23,7%/185.000
- Laboratorium sebelum dilakukan Transfusi darah
- DL: 5,2/9.130/16,6%/124.000
- Laktat: 4,3
- Nilai BGA : 7,3/28,0/173,1/13,8/-12,9/99,4%/5,2

Manajemen pasca bedah: Pasien dipindahkan dan dirawat di ICU

Subyektif: Pasien sadar, nyeri (-), sesak (-)

Objektif

B1: *Airway* paten, nafas spontan, RR 20x/menit, SpO<sub>2</sub> 100% on NRBM 10 liter per menit, vesikuler +/+, ronki -/- *wheezing* -/-

B2: Akral hangat kering merah (+), CRT < 2 detik TD 110/70 N 68 x/menit, reguler (+), kuat angkat (+), S1-S2 tunggal, murmur (-), gallops (-)

B3: GCS 456

B4: BAK *on catheter*

B5: Bising Usus (+), *distended abdomen* (-) *drain* (+)

B6: Edema (-), sianosis (-)

Assesment: *Post SCTP* + Supravaginal histerektomi H-0

*Planning* di ICU : injeksi cefazoline 1gr/12jam, injeksi paracetamol 1gr/8jam, injeksi ranitidin 50mg/12 jam, injeksi asam tranexamat 500 mg/8jam, injeksi metoclorpamide 10mg/8jam. Sy-ringe fentanyl 25 mcg/jam. Serta IVFD RL 30 cc/jam. Pasca operasi dilakukan pemeriksaan laboratorium didapatkan hasil (tabel 2)

Tabel 2. Hasil Laboratorium Pasca Operasi

SE : 138/3,54/109	DL : 12/12.130/36%/179.000
PPT : 14/11,7/1,39	APTT : 33,2/26,3
Albumin : 2,28	Ur/Cr : 12/0,45
Laktat : 3,1	

### III. Pembahasan

Meningkatnya kelahiran secara seksio sesarea tampaknya berbanding lurus dengan meningkatnya insiden plasenta akreta. Plasenta akreta merupakan tipe plasentasi abnormal di-mana villi korionik menempel langsung menembus miometrium. Hasilnya, sebagian dari plasenta tidak bisa terlepas setelah persalinan dan dapat menyebabkan perdarahan hebat se-hingga perlu dilakukan seksio sesarea dan histerektomi secara darurat.<sup>11</sup> Terdapat tiga grade perlekatan abnormal plasenta yang didefinisikan berdasarkan kedalaman invasi yaitu Plasenta akreta dimana villi korionik menempel ke endometrium melebihi batas desidua basalis. Plasenta inkreta yaitu villi korionik menginvasi seluruh miometrium. Plasenta perkreta yaitu villi korionik menembus miometrium hingga serosa dan organ abdomen.<sup>12</sup> Untuk itu ibu hamil dengan plasenta akreta perlu

mendapatkan penanganan secara multidisiplin (ahli anestesi, dokter kandungan, dan neonatologis)<sup>4</sup> karena plasenta akreta merupakan salah satu dari dua penyebab utama perdarahan peripartum dan indikasi histerektomi perpartum tersering. Kondisi ini memiliki implikasi anestesi yang besar karena diperlukan persiapan terhadap potensi bahaya perdarahan masif.<sup>13</sup> Pada pasien ini memiliki riwayat seksio sesarea sebanyak 2 kali dan pada pemeriksaan USG kandungan tampak janin intrauterine tunggal hidup, letak bujur kepala bawah, plasenta implantasi di anterior meluas menutupi orifisium uterus interna, plasenta maturasi grade III, Lacuna grade II dan bridging Vein (+). Apabila kita lihat Skor Indeks Plasenta Akreta 6,5 dengan probabilitas 83%, sehingga dapat disimpulkan bahwa pasien ini memiliki resiko besar mengalami plasenta akreta. Pada pasien ini dilakukan terminasi kehamilan dengan sectio cesarea dengan menggunakan intervensi hemodilusi hipervolemik untuk menurunkan kemungkinan diperlukannya transfusi darah.

Pada kasus ini, dilakukan pemberian cairan sebelum dilakukan prosedur operasi untuk menginduksi hemodilusi hipervolemik dengan menggunakan cairan kristaloid 1500 ml dan cairan koloid 500 cc dengan target hematokrit 20%–30%. Hemodilusi hipervolemik memiliki beberapa kelebihan selain menurunkan diperlukannya transfusi darah juga tidak menimbulkan peningkatan tekanan darah arteri, terutama pada sirkulasi pulmonal, dan juga tidak ditemukan peningkatan secara berlebihan dari volume intravaskuler pada induksi hemodilusi hipervolemik.<sup>14</sup> Secara umum, pendekatan hemodilusi hipervolemik pada berbagai studi tidak berdampak besar pada hemodinamik dan parameter koagulasi dari pasien.<sup>14,15</sup> Namun, mengingat pendekatan yang dilakukan adalah melakukan hemodilusi dan menginduksi hipervolemia pada pasien, perlu diwaspadai efek samping yang dapat muncul sebagai konsekuensi dari hemodilusi (anemia akut dan hipoksemia) serta hipervolemia (edema serebral dan pulmoner, hiponatremia, dan gagal jantung kongestif) sehingga prosedur ini secara relatif dapat dikontraindikasikan pada pasien dengan gangguan

kardiovaskuler, disfungsi miokard, hipertensi, dan koagulopati.<sup>22</sup> Hydroxyethylstrach 6% dan *succinylated* gelatine (gelofusin) dapat dipilih karena potensi dan keamanannya yang sudah teruji sebagai agen hemodilusi hipervolemik.<sup>14,15</sup>

Pemilihan teknik anestesi pada ibu hamil yang akan menjalani bedah sesar adalah anestesi yang aman dan nyaman bagi ibu tanpa menyebabkan menurunnya kondisi janin dan bayi yang akan dilahirkan, oleh karena pemilihan teknik anestesi memiliki peranan sekitar 3–12% dari angka kematian ibu melahirkan. Teknik regional anestesi yang paling sering digunakan oleh ahli anestesi selama seksio sesarea dengan menggunakan teknik anestesi regional subaraknoid (anestesi intratekal). Hal ini di latar belakang oleh karena tingginya angka mor-talitas ibu yang menjalani seksio sesarea dengan anestesi umum, yaitu hampir 17 kali lebih tinggi dibandingkan setelah penggunaan anestesi regional dengan resiko komplikasi jalan napas pada anestesi umum, gagal intubasi, gagal ventilasi-oksigenasi dan atau terjadinya aspirasi.<sup>16</sup> Teknik anestesi yang menjadi pilihan utama untuk operasi obstetri dengan COVID-19, adalah dengan tehnik anestesi regional (epidural dan atau spinal), karena dengan tehnik tersebut menghindari timbulnya aerosol. Teknik anestesi umum hanya digunakan apabila gagal dengan tehnik anestesi regional, ada kontraindikasi dengan tehnik anestesi regional atau maternal mengalami desaturasi (saturasi <93%). Apabila menggunakan teknik anestesi umum maka dalam pelaksanaannya harus dengan prinsip pencegahan terjadinya penyebaran infeksi.<sup>10</sup>

Anestesi intratekal mempunyai beberapa keuntungan antara lain, perubahan metabolik dan respon endokrin akibat stress dapat dihambat, komplikasi terhadap jantung, otak, paru minimal, relaksasi otot maksimal pada daerah yang terblok sementara pasien dalam keadaan sadar. Selain keuntungan ada juga kerugian dari cara ini yaitu berupa komplikasi yang meliputi hipotensi, mual dan muntah, PDPH, nyeri pinggang dan lainnya.<sup>16,17</sup> Pada pasien ini menggunakan teknik anestesi spinal karena menghindari timbulnya aerosol, kehilangan darah yang lebih sedikit

daripada anestesi general pada saat histerektomi, meminimalkan risiko gagal intubasi, ventilasi dan aspirasi, serta mengurangi paparan janin terhadap obat anestesi.<sup>4</sup> Kekurangan anestesi spinal adalah risiko ketidakstabilan hemodinamik dan kemungkinan kesulitan jalan napas selama operasi dalam situasi darurat.<sup>18</sup> Anestesi spinal pada ibu hamil yang menjalani seksio sesarea memerlukan dosis obat anestesi lokal yang lebih sedikit untuk mendapatkan ketinggian blok yang cukup bila dibandingkan dengan pasien yang tidak hamil.

Hal ini disebabkan oleh adanya peningkatan sensitivitas sel saraf terhadap anestesi lokal, penurunan jumlah cairan serebrospinal, dan efek dari uterus gravid terhadap penyebaran obat intratekal ke arah sefalad.<sup>17,19</sup> Pada pasien ini menggunakan regimen spinal anestesi levobupivacain 20 mg dengan adjuvant fentanyl 25 mcg, morfin 0,2 mg dan clonidin 30 mcg. Levobupivacaine 0,5% plain sebagai pilihan karena memiliki durasi kerja anestesi 135–170 menit.<sup>20</sup> Konsentrasi untuk menimbulkan efek toksik pada jantung dan saraf lebih kecil pada levobupivacaine daripada bupivacain. Levobupivacaine menimbulkan depresi jantung lebih sedikit dibandingkan bupivacain dan ropivacaine. Gejala toksisitas sistem saraf pusat pada bupivacain lebih tinggi rata-rata 56,1 mg dibandingkan levobupivacaine 47,1 mg.<sup>21,22</sup> Penelitian *in vitro* membuktikan dengan levobupivacaine resiko kardiotoxik yang rendah dibandingkan dengan dexbupivacaine dan atau bupivacain, Resiko yang rendah terhadap toksisitas sistem saraf pusat dengan levobupivacaine dibandingkan dengan dexbupivacaine dan/atau bupivacain juga telah dilaporkan, termasuk kurangnya tendensi untuk menyebabkan apnea dan tingginya dosis konvulsif.<sup>21</sup>

Pada pasien ini menggunakan adjuvant fentanyl 25 mcg, morfin 0,2 mg dan clonidin 30 mcg. Opioid intratekal dan anestesi lokal telah terbukti bekerja secara sinergis pada tingkat spinal. Keuntungan kombinasi dua jenis obat dengan cara ini dijelaskan dengan perbedaan sifat analgetik dan kemampuannya untuk menghambat rasa nyeri di dua cara yang berbeda.

Opioid menghasilkan efek analgesia dengan mengikat dan mengaktifkan reseptor opiat spesifik dalam substansia gelatinosa, sedangkan anestesi lokal menghasilkan efek analgesia dengan menghambat transmisi impuls pada akar saraf dan ganglion akar dorsal.<sup>23</sup> Morfin intratekal memperlihatkan efek anti nyeri yang efektif pasca seksio sesarea, jika dikombinasi dengan anestesi lokal, dengan dosis sekurang-kurangnya 50–100 mcg, tetapi efek samping terhadap ibu sering dijumpai seperti mual, muntah, retensi urin dan pruritus. Efek samping yang jarang terjadi namun sangat berbahaya adalah depresi pernafasan lambat, yang mungkin terjadi 6 sampai 12 jam setelah pemberian intratekal morfin, dan direkomendasikan secara klinis tidak lebih dari 300 mcg untuk mencegah *delay* depresi pernafasan.<sup>24</sup>

Penelitian pada morfin 100 mcg dan 200 mcg sebagai adjuvant bupivacain intratekal pada operasi seksio sesarea didapati bahwa masa kerja analgesia lebih panjang pada morfin 200 mcg tetapi tidak bermakna secara statistik ( $p=0,09$ ). Kejadian pruritus, mual dan muntah lebih sering pada 200 mcg namun tidak bermakna secara statistik ( $p=0,09$  dan  $0,373$ ).<sup>22</sup> Klonidin intratekal telah digunakan pada rentang dosis 15 sampai 150 mcg, secara sendiri atau dicampur dengan anestesi lokal yang beragam dan opioid. Peningkatan aktivitas anestesi lokal terjadi karena blok hantaran saraf pada serabut A delta dan C, hiperpolarisasi saraf terisolasi karena peningkatan konduktansi kalium, dan vasokonstriksi yang dimediasi oleh reseptor  $\alpha_2$  adrenergic pasca sinap sehingga absorpsi obat anestesi berkurang, meningkatkan waktu kontak jaringan saraf dengan obat tersebut.<sup>20,22,23</sup>

Reseptor  $\alpha_2$  adrenergic dan reseptor opioid, dua reseptor ini memediasi fungsi fisiologis yang beragam, termasuk efek analgesia. Beberapa laporan telah menggambarkan peningkatan anti nyeri di spinal yang dimediasi opioid pada pemberian bersama agonis reseptor  $\alpha_2$  adrenergic dosis rendah. Selain itu, telah dibuktikan secara luas perilaku dan elektrofisiologi co-aktivasi reseptor  $\alpha_2$  adrenergik dan reseptor opioid akan menghasilkan interaksi sinergis di sumsum tulang belakang.<sup>20</sup> Penelitian yang di lakukan

pada 60 pasien yang menjalani operasi seksio sesarea dengan klonidin 60 mcg, 30 mcg, atau 15 mcg sebagai adjuvan terhadap bupivakain 0,5% hiperbarik secara intratekal dan diamati bahwa masa kerja analgesia secara bermakna lebih lama pada ke-lompok klonidin 60 mcg dibandingkan dengan kelompok lain (598,7±140,47 vs. 436,65±149,84 dan 387,1±97,05 menit) namun sedasi juga lebih sering terjadi. Peneliti juga mendapatkan analgesia cukup baik dengan lebih sedikit sedasi pada dosis 15 mcg dan 30 mcg klonidin dan merupakan pilihan lebih baik ketika sedasi tidak dibutuhkan.<sup>24</sup>

#### IV. Simpulan

Pertimbangan manajemen anestesi pada seksio sesarea dengan plasenta akreta didasarkan pada keinginan pasien, komorbiditas praoperasi, profil koagulasi, durasi operasi, kondisi janin, resiko perdarahan dan kondisi era pandemi COVID-19 saat ini yang semua dipertimbangkan oleh tim multidisiplin. Pada kasus ini, pasien memiliki resiko perdarahan masif, durasi operasi yang lama dan untuk mengurangi resiko timbulnya aerosol maka kami memilih anestesi spinal dengan regimen anestesi levobupivacain 20 mg dengan adjuvant fentanyl 25 mcg, morfin 0,2 mg dan clonidin 30 mcg. Metode hemodilusi hipervolume dapat digunakan pada pasien dengan resiko perdarahan masif, untuk mengurangi kebutuhan transfusi darah.

#### Daftar Pustaka

1. Wahyuni R, Siti R. Faktor - faktor yang berhubungan dengan riwayat persalinan sectio caesarea. *Wellness And Healthy Magazine*. 2019;1(1):101—7.
2. Andy H, Sugeng B, Suprptomo RTH. Perbandingan efektivitas kombinasi fentanyl–paracetamol dan fentanyl–ketorolac terhadap numerical rating scale (NRS) post operasi seksio sesarea. *JAOI*. 2020;3(2):80–8.
3. Li P, Liu X, Li X, Wei X, Liao J. Clinical outcomes and anesthetic management of pregnancies with placenta previa and suspicion for placenta accreta undergoing intraoperative abdominal aortic balloon occlusion during cesarean section. *BMC Anesthesiol*. 2020;20(1):1–9.
4. Guasch E, Montenegro P, Ochoa C, Schiraldi R, Díez J, Gilsanza F. Anestesia general hemorragia obstétrica con transfusión en la cesárea. Experiencia durante un año en un hospital universitario. *Rev Esp Anesthesiol Reanim*. 2012;59(8):415–22.
5. Rohmah MK, Nurdianto AR. Corona virus disease 2019 (COVID-19) pada ibu hamil dan bayi: sebuah tinjauan literatur. *Medica Hospitalia*. 2020;7(1):1–8.
6. Liang H, Acharya G. Novel corona virus disease (COVID-19) in pregnancy: what clinical recommendations to follow?. *Acta Obstet Gynecol Scand*. April 2020;99(4):439–42.
7. Prazzini F, Bortolus, R, Mauri PA, Favilli A, Gerli S, Ferrazzi E. Delivery in pregnant women infected with SARS-CoV-2: A fast review. *Int J of Gynaecol Obstet*. 2020;150(1):41–6.
8. DashraathP, DashraathP, WongJLJ, LimMXK, Lim LM, Li S, et al. Coronavirus disease 2019 (COVID-19) pandemic and pregnancy. *Am J Obstet and gynecol*. 2020;222(6):521–31.
9. Isngadi, Septica RI, Chandra S. Tatalaksana anestesi pada operasi obstetri dengan covid-19. *JAOI*. 2020;3(1):35–45.
10. Banayan JM, Hofer JE, Scavone BM. Antepartum and postpartum hemorrhage. In: Chestnut DH, Wong CA, Tsen LC, Ngan Kee WD, Beilin Y, Mhyre JM. *Obstetric Anesthesia Principles and Practice*, 6th edition. Philadelphia: Elsevier; 2020, 901.
11. Landau R, Ciliberto CG, and Vuilleumier. Management of obstetric hemorrhage, chapter 20. In: Santos AC, Epstein JN, Chaudhuri K. *Clinical Anesthesiology Guide: Obstetric*

- Anesthesia 1st edition. New York:Mc.Graw Hill; 2015, 357.
12. Wright JD, Devine P, Shah M, Gaddipati S, Lewin SN, Simpson LL, et al. Morbidity and mortality of peripartum hysterectomy. *Obstet Gynecol.* 2010;115(6):1187–93.
  13. Mielke LL, Entholzner EK, Kling M, Breinbauer BE, Burgkart R. Preoperative acute hypovolemic hemodilution with hydroxyethylstarch: an alternative to acute normovolemic hemodilution. *Anesth Analg* 1997;84(1): 26–30.
  14. Awad S, Dhamavaram, Wearn CS, Dube MG, Lobo DN. Effects of an intraoperative infusion of 4% succinylated gelatine (Gelofusine®) and 6% hydroxyethyl starch (Voluven®) on blood volume. *Br J Anaesth.*2012;109(2): 168–76.
  15. Paez JJ, Navarro JR. Essay regional versus general anesthesia for cesarean section. *Rev Colomb Anesthesiol.* 2012; 40(3): 203–6.
  16. Tsen LC. In: Anesthesia for cesarean delivery Chestnut's Obstetric Anaesthesia: Principles and Practice 4 Philadelphia Elsevier Mosby. 2009, 521–72.
  17. Mallawaarachchi RP, Pallemulla R. Perioperative anesthetic management of a pregnant mother with placenta percreta. *J Obstet Anaesth Crit Care.* 2018;8(2):99.
  18. Sullivan JT. Spinal and epidural anesthesia cynthia a wong. Chapter 3: pharmacology of drugs used for spinal and epidural anesthesia and analgesia. Chicago: McGraw Hill. 2007, 75–109.
  19. Hadzic A, NYSORA. Textbook of regional anesthesia and acute pain management. NYSORA. The McGraw-Hill Companies. 2007.
  20. Anesthesia UK. The physicochemical of local anesthetics. Anesthesia UK.2009
  21. John F. Butterworth IV, David CM. Spinal, epidural & caudal blocks. In: Morgan & Mikhail's clinical anesthesiology. 6th ed. New York: Mc Graw-Hill, 2018;1651–83.
  22. Christiansson L. Update on adjuvants in regional anaesthesia. *Periodicum Biologorum.* 2009;111(2):161–70.
  23. Bujedo BM. Recommendation for spinal opioids clinical practice in the management of postoperative pain: *J Anesthesiol Clin Sci.* 2013;28(2).
  24. Sharma NR, Thimalsena PDCS. Intrathecal morphine in combination with bupivacaine: a comparative study following sesarean section. *Nepal Med Coll J.* 2013; 15(1):37–9.
  25. Morgan GE, Mikhail MS, Murray MJ. Pain managment. In: Morgan GE, editor. *Clinical Anesthesiology*, 6th ed. Lange Medical Books/McGraw-Hill;2018, 1906–14.
  26. Kangure N. Adjuvant agents in neuroaxial blockade. In: *Anaesthesia Tutorial of The Week* 230. 2011,1–10.
  27. Bhushan SB, Suresh JS, Vinayak SR, lakhe JN. Comparison of different doses of clonidine as an adjuvant to intrathecal bupivacaine for spinal anesthesia and post-operative analgesia in patients undergoing sesarian section. *Anaesth, Pain and Intensive Care.*2012;16(3):266–72.